5

M. le Professeur **G. HAYEM**

L'Ulcéro-cancer prépylorique

Leçons recueillies et rédigées par le Dr R. Bensaude, chef de laboratoire.

Extrait de la *Presse médicale*
(Nos 88 et 98, 2 Novembre et 7 Décembre 1901).

PARIS
G. NAUD, ÉDITEUR
3, RUE RACINE, 3

1902

L'ULCÉRO-CANCER PRÉPYLORIQUE[1]

Pour terminer le cours de cette année, je me propose de faire avec vous l'étude de la transformation cancéreuse de l'ulcère de l'estomac, à propos d'un malade que je vous ai présenté au mois de Novembre dernier et qui est mort récemment dans le service.

Je vais vous rappeler brièvement son histoire.

Il s'agissait d'un homme vigoureux, âgé de quarante ans, sans antécédents héréditaires dignes d'être notés. Il exerçait la profession de marbrier, et, bien qu'exposé à respirer constamment des poussières, il n'avait pas

1. *Clinique médicale de l'hôpital Saint-Antoine.* Leçons faites les 5, 15 et 22 Juin 1901.

contracté d'affections sérieuses des voies aériennes. Il n'avait d'ailleurs jamais été malade, et ne présentait dans ses antécédents aucun accident syphilitique. Mais il était fort mangeur et grand buveur : il consommait habituellement 3 chopines de vin et 3 à 4 absinthes par jour.

Le début de la maladie remontait à environ cinq ans. A cette époque, il commença à souffrir après les repas. Les douleurs revêtaient la forme de crampes siégeant au creux épigastrique et irradiant vers le dos. Elles apparaissaient tantôt une demi-heure après l'ingestion des aliments, tantôt un peu plus tard. Lorsque les douleurs étaient très fortes, elles s'accompagnaient de régurgitations acides agaçant les dents. Souvent aussi le malade avait des vomissements survenant généralement quatre heures après les repas. Ces vomissements, muqueux ou alimentaires, parfois striés de sang, faisaient momentanément disparaître les douleurs. Il existait en même temps de l'inappétence, surtout pour la viande, mais pas de troubles intestinaux.

Cette première phase de la maladie, caractérisée par des phénomènes de dyspepsie douloureuse, avec crises paroxystiques, dura plus de quatre ans. Cependant le malade continuait à travailler en combattant ses souffrances uniquement par un régime alimentaire, composé surtout de lait et de légumes.

Au mois de Juillet 1900 survinrent plusieurs petites hématémèses, et, à partir de ce moment, l'affection revêtit plus franchement les caractères de l'ulcère chronique. C'est d'ailleurs le diagnostic qui fut porté lorsque le malade entra pour la première fois dans le service au commencement du mois d'Août de l'année dernière. Il fut soumis au traitement de l'ulcère (repos, régime lacté, sous-nitrate de bismuth à haute dose) et put partir dès le 27 Août, très amélioré, mais non guéri. Quelques jours après sa sortie de l'hôpital, il fut repris de douleurs très violentes l'obligeant à marcher courbé en deux; les vomissements, qui avaient cessé momentanément, reparurent. Se produisant en moyenne quatre fois par jour, ils entraînèrent bientôt un certain degré d'amaigrissement.

Le malade ne se décida à revenir dans le service que le 9 Octobre. Il se plaignait surtout de violentes douleurs xiphoïdiennes et rachidiennes. L'examen du suc gastrique, pratiqué pour la première fois le 24 Octobre, révéla une légère hyperchlorhydrie. Le malade, soumis de nouveau au traitement de l'ulcère, fut très soulagé et put quitter l'hôpital le 19 Novembre.

Cette seconde amélioration ne fut pas de plus longue durée que la précédente, et, dès le 24 Novembre, le malade fut dans l'obligation d'abandonner son travail. Cette fois les crises douloureuses, accompagnées de vomissements de sang rouge, nécessitèrent une troisième entrée à l'hôpital le 27 Novembre.

C'est à ce moment que j'ai examiné devant vous cet intéressant malade. Si vous vous en souvenez, il avait alors des hématémèses accompagnées de méléna; il était amaigri, faible, pâle, et présentait tous les signes d'une anémie intense. Son cas étant grave nous lui avons imposé, dans le service, un long séjour, pendant lequel il a suivi rigoureusement la cure complète de l'ulcère.

Après deux mois et demi de traitement, le 15 Février 1901, il partit en convalescence à Vincennes, apparemment en bon état. Mais il ne tarda pas à rentrer à l'hôpital pour la quatrième et dernière fois, le 5 Mars 1901. L'anémie avait encore fait des progrès et s'accompagnait de souffles vasculaires intenses; les hématèmèses étaient peu abondantes, mais plus répétées qu'auparavant, et constituées par du sang noir; la constipation, qui avait fait défaut jusqu'à ce moment, apparut.

Cette fois, le traitement fut tout à fait impuissant. Malgré le repos le plus absolu et le régime le plus sévère, les hémorragies continuèrent sous forme d'un méléna persistant même en dehors de toute hématémèse; l'intolérance gastrique était absolue; l'anémie devint progressivement extrême. En vain eut-on recours à des injections de sérum artificiel sous la peau et dans les veines. Le malade devint de plus en plus exsangue et succomba dans le coma le 30 Mars, après avoir présenté pendant quelques jours une phlegmatia du membre inférieur droit.

*
* *

Quand je vous ai présenté ce malade, au mois de Novembre dernier, je vous ai dit combien était grave son affection. J'avais porté le diagnostic d'ulcère chronique et je vous avais exposé les complications possibles de cette maladie.

Je vous disais que cet homme pouvait mourir d'une hémorragie foudroyante ou d'une péritonite par perforation, tout en vous faisant observer que cette dernière complication était plus fréquente dans l'ulcère récent que dans l'ulcère chronique; que s'il échappait à ces deux ordres de complications, il était encore menacé d'une autre, non moins grave : la transformation cancéreuse de l'ulcère.

C'est à cette dernière qu'il a succombé. L'examen microscopique des pièces recueillies à l'autopsie nous a, en effet, montré qu'il s'agissait d'un ulcère chronique en voie de transformation cancéreuse.

Avant de vous décrire en détail les intéressantes lésions que nous avons relevées, il me paraît nécessaire de jeter un coup d'œil sur

la question encore discutée de cette sorte de dégénérescence de l'ulcère stomacal.

Cruveilhier[1], qui a eu le mérite de séparer l'ulcère du cancer, pensait que l'ulcère ne peut devenir cancéreux que chez des individus déjà atteints de la diathèse cancéreuse. En réalité, la transformation néoplasique de l'ulcère semble lui avoir échappé.

Elle a été signalée par Rokitansky[2] qui, en 1839, écrivait que le cancer stomacal est secondaire à l'ulcère toutes les fois que les deux lésions coexistent.

Le premier travail anatomique et clinique ne fut publié que neuf ans plus tard (en 1848) par Dittrich[3]. Cet auteur fait remarquer que l'infiltration cancéreuse se fait au niveau de certains points des bords épaissis de l'ulcère, tandis que le fond est formé d'un tissu fibreux assez dense. Le travail de Dittrich contient 166 observations de cancer dont 8 siègent au

1. Cruveilhier. — « Anatomie-pathologique du corps humain, etc. ». Paris, 1829-1835.

2. Rokitansky. — « Handbuch der path. Anat. ». Wien, 1842, III.

3. Dittrich. — Die krebsige Erkrankung des Magens vom patholog. anatomischen Standpunkte aus geschildert, *Prager Vierteljahrschrift*, 1848, V, p. 1.

voisinage d'anciennes cicatrices et deux sont implantés sur les bords même de l'ulcère.

Brinton[1] admet aussi que le cancer peut se greffer sur l'ulcère, tandis que l'ulcère ne se développe jamais sur le cancer.

Le premier examen histologique sérieux remonte à Waldeyer (1867)[2]. Guidé par des idées théoriques, cet auteur pense que le processus ayant débuté par l'ulcère simple devient par la suite carcinomateux, lorsque les éléments épithéliaux, au lieu de disparaître d'une manière passive, prennent part eux-mêmes à l'irritation des bords de l'ulcère. Pour Waldeyer, la transformation cancéreuse serait donc une conséquence d'une sorte de processus actif se faisant dans un ulcère encore floride.

Après ces travaux viennent ceux de Carl Mayer[3], en 1874, et de Lebert[4], en 1878.

---

1. Brinton. — *Brit. Rev.*, 1856; *Schmidt's Jahrbuch*, 1856, XC, p. 179. « On the pathology, symptoms and treatment of the ulcer of the stomach », 1857.

2. Waldeyer. — Ueber den Ursprung des Krebses. *Virchow's Archiv*, 1867, XLI, p. 488.

3. Carl Mayer. — « Ein Fall von Ulcus simplex in Verbindung mit Carcinom ». *Dissert. inaug.*, Berlin, 1874.

4. Lebert. — « Die Krankheiten des Magens ». Tübingen, 1878.

Nous n'en retiendrons que la statistique de Lebert, d'après laquelle la transformation cancéreuse s'observerait 9 fois sur 100. Litten [1] croit aussi cette complication très fréquente. Zenker [2] va plus loin encore : pour lui, tous les néoplasmes gastriques auraient l'ulcère comme point de départ.

En 1883 paraît le travail d'Hauser [3], assistant de Zenker. Ce travail contient la première bonne étude histologique publiée sur la question. On ne peut guère reprocher à l'importante observation d'Hauser que l'absence de renseignements cliniques. Depuis cette époque, les travaux se sont multipliés : les uns sont surtout cliniques; d'autres rapportent des statistiques; d'autres, enfin, contiennent simplement une observation plus ou moins complètement étudiée. Ces derniers sont les plus importants, les faits histologiques démonstratifs étant peu nombreux.

---

1. Litten. — 55tc Versammlung deutsch. Naturf, und Aerzte zu Eisenach, résumé in *Berl. klin. Woch.*, 1882, 23 octobre, nº 43, p. 657.

2. Zenker. — *Ibid.*

3. G. Hauser. — « Das chronische Magengeschwür. Sein Vernarbungsprocess und dessen Beziehungen zur Entwickelung des Magencarcinom ». Leipzig, 1883.

Les observations le plus souvent citées après celle d'Hauser appartiennent à Flatow [1], Rosenheim [2], Eisenschitz [3], Eisenlohr [4], Müller [5], Pignal [6], Alex [7], Mathieu [8], Letulle [9], Dieulafoy [10].

Il résulte de ces travaux qu'un grand nombre d'auteurs ont admis la coexistence de l'ulcère et du cancer.

---

1. Flatow. — « Ueber die Entwickelung des Magenkrebses aus Narben des runden Magengeschwürs ». *Dissert. inaug.*, München, 1887.

2. Rosenheim. — « Ueber seltene Komplicationen des runden Magengeschwürs ». *Berl. klin. Woch.*, 1889, n° 47; *Zeitschr. f. klin. Med.*, 1891, Bd XVII, p. 117.

3. Eisenschitz. — *Wien med. Pressc*, 1895, Déc. 1, col. 1834.

4. Eisenlohr. — Ein aus einem ulcus rotundum ventriculi hervorgegangenes Carcinoma ventriculi. Arztl. Verein zu Hamburg, 4 novembre 1890 cité d'après *Deut. med. Woch.*, 1890, 25 décembre, n° 52, p. 1243.

5. Müller. — « Beiträge zur Frage der Entwickelung des Magenkrebses aus den runden Magengeschwür ». *Dissert. inaug.*, Wurtzburg, 1894.

6. Pignal. — « De la transformation de l'ulcère simple de l'estomac en cancer ». *Thèse*, Lyon, 1891.

7. Alex. — « Cancer de l'estomac développé sur un ancien ulcère ». *Soc. des Sc. méd. de Lyon*, 1896.

8. Mathieu. — « Étude sur 3 cas de cancer succédant à l'ulcère simple de l'estomac ». *Bull. et Mém. de la Soc. méd. des hôp.*, 1897, 30 Juillet.

9. Letulle. — « Diagnostic du cancer de l'estomac ». *La Presse Médicale*, 1896, 15 Juillet.

10. Dieulafoy. — Transformation de l'ulcère stomacal en cancer. *Clinique médicale de l'Hôtel-Dieu*, 1896-97, Vol. I, 13e leçon, p. 249.

On a signalé des combinaisons diverses : la plus fréquente paraît être la greffe du cancer sur un ulcère en évolution ; mais, d'après certains auteurs, le néoplasme peut aussi se développer sur la cicatrice d'un ulcère guéri, ou encore prendre naissance dans un estomac ulcéreux en un point plus ou moins éloigné de la première lésion. Ces faits sont considérés généralement comme démontrés, et on a publié diverses statistiques pour en établir la fréquence. En rapprochant les observations les plus complètes, quelques auteurs ont même cru pouvoir tracer une description clinique de la combinaison de l'ulcère avec le cancer.

J'aurai à revenir sur cette dernière partie de la question. Pour le moment, il faut nous demander si les faits anatomiques sont bien établis. On le pensait, lorsqu'en 1898, M. Duplant[1], élève de M. Tripier (de Lyon), a cru pouvoir mettre en doute la signification des observations publiées jusqu'alors. Aucune d'elles n'a trouvé grâce à ses yeux.

---

1. F. Duplant. — « De la prétendue transformation de l'ulcère rond en cancer (étude anatomo-pathologique) ». *Thèse*, Lyon, 1898.

Après avoir étudié les pièces recueillies par M. Tripier, et avoir analysé les observations antérieures, il pose cette conclusion : « Les observations publiées sous le titre : d'*ulcères transformés en cancer* correspondent à des néoplasmes ulcérés. » D'après lui la clinique ne confirmerait pas plus que l'anatomie pathologique l'existence d'un ulcère précédant le néoplasme.

Il est certain que, parmi les observations publiées sur la question, il en est peu qui soient complètes et absolument démonstratives ; quelques-unes sont purement cliniques, sans examen anatomique ou sans examen histologique ; d'autres sont purement anatomiques, mais non toujours parfaites à ce point de vue. Il y a donc sur ce sujet des documents qui doivent être écartés. Mais M. Duplant se montre d'une sévérité exagérée. Il aurait dû se borner à dire que des documents nouveaux seraient nécessaires pour établir la valeur de ceux qui ont été jusqu'à présent publiés.

Très probablement, il a été entraîné à cette manière de voir par la préoccupation d'idées

théoriques. Et, en effet, il pense qu'il y a incompatibilité entre les conditions circulatoires nécessaires au développement du cancer et celles qu'exige la formation d'un ulcère simple. Aussi va-t-il jusqu'à dire que la greffe du néoplasme sur l'ulcère est impossible.

Les résultats de l'autopsie de notre malade vont nous fournir une preuve incontestable de la transformation néoplasique de l'ulcère.

On comprend que certaines pièces anatomiques, même bien étudiées, puissent prêter à la discussion. Il en est ainsi lorsque, le cancer étant très développé, la lésion ulcéreuse se trouve pour ainsi dire noyée dans la néoplasie.

Dans le cas actuel, nous saisissons le processus tout à fait au début et nous nous trouvons dans des conditions exceptionnellement favorables pour trancher le différend. Vous allez voir que, macroscopiquement, il s'agit d'un ulcère typique. Il a fallu un examen histologique sur une pièce parfaitement fixée (condition qui n'est pas toujours remplie) pour qu'on pût reconnaître quelques

parties cancéreuses encore au début et strictement limitées à la muqueuse en apparence non modifiée.

Les pièces anatomiques sont d'ailleurs assez intéressantes pour mériter une description détaillée.

L'estomac n'est ni dilaté ni déformé. Il n'est entouré d'aucun ganglion lymphatique visiblement altéré, mais il existe des adhérences entre la région pylorique et la face inférieure du foie. Quand on a soulevé le foie, l'estomac s'est déchiré au niveau des adhérences et le liquide de Müller, injecté dans la cavité stomacale aussitôt après la mort, s'est écoulé dans le péritoine. La perforation produite est située sur la face postérieure de l'estomac, tout près du pylore et de la petite courbure.

J'ai fait figurer sur cette planche (voir fig. 1) l'estomac ouvert le long de la grande courbure et étalé sur un liège. Vous voyez qu'il existe un volumineux ulcère situé à l'extrémité pylorique de la petite courbure.

Cet ulcère se trouve bien à cheval sur la petite courbure, de sorte qu'il empiète autant sur la face postérieure que sur la face anté-

1. — *Estomac ouvert le long de la grande courbure et étalé sur un liège*

ylorique de la petite courbure est occupée par un ulcère de forme semi-lunaire
ant autant sur la face antérieure que sur la face postérieure de l'estomac.

rieure de l'estomac. La forme en est semi-lunaire; le bord convexe est tourné vers l'œsophage, le bord concave vers le pylore. Le grand diamètre, perpendiculaire à la petite courbure, mesure 5 centimètres; le petit dia-

Figure 2. — *Bord duodenal de l'ulcère.*
(Grossissement 3/1).

a, fond de l'ulcère; la valvule pylorique qui se trouve entre le fond de l'ulcère et le duodénum n'est pas atteinte par le processus ulcéreux mais simplement renversée; *bb'*, partie cancérisée de la muqueuse; *c*, reste de la muqueuse.

mètre, 1 cent. 1/2. Les bords sont arrondis, taillés à pic; ils surplombent le fond surtout du côté stomacal. Le fond est lisse et régulier; la perforation y est visible sous forme d'une fente étroite. Une coupe de la lésion,

faite le long de la petite courbure, reproduit l'aspect classique de l'ulcère chronique à fond épiploïque. Sur le reste de l'estomac, il n'y a pas d'autre ulcère ni de cicatrice. La muqueuse stomacale a un aspect mamelonné;

Figure 3.
Bord stomacal de l'ulcère. (Grossissement 3/1).
a, partie cancérisée qui surplombe le fond; *b*, tuniques de la paroi stomacale : muqueuse, muscularis-mucosæ, sous-muqueuse et musculeuse; *c*, bande fibro-épiploïque constituant le fond de l'ulcère.

elle ne présente des plis qu'au voisinage du pylore.

Etudions maintenant les lésions histologiques. Pour vous permettre de mieux en

suivre la description, j'ai fait représenter sur les deux dessins ci-joints (fig. 2 et 3) les bords et la partie correspondante du fond de l'ulcère, examinés sur une coupe passant par la petite courbure. En juxtaposant ces dessins, vous aurez une vue d'ensemble de l'ulcère à un faible grossissement.

Vous remarquerez que le bord stomacal surplombe (fig. 3 *a*) le fond dont il est séparé par une sorte d'échancrure ; il est constitué par la muqueuse et la muscularis mucosæ, débordant les couches sous-jacentes, puis par les tuniques sous-muqueuse et musculeuse, et enfin par du tissu fibreux.

Le bord duodénal (fig. 2) forme une paroi à peu près verticale. On y distingue la muqueuse et la musculeuse, et, plus profondément, la couche celluleuse assez épaissie et un faisceau de fibres musculaires représentant le pied de la valvule pylorique. Celle-ci n'est pas atteinte par le processus ulcéreux, mais simplement renversée vers le duodénum.

Le fond (fig. 3 *c*) est constitué par une lame épiploïque complètement fibreuse dans la portion superficielle, et, plus profondément,

par des tractus épais circonscrivant des amas de cellules adipeuses.

Cette disposition des plans est absolument caractéristique de l'ulcère chronique perforant à fond épiploïque.

L'examen des coupes à un plus fort grossissement (fig. 4 et 5) montre les principales particularités suivantes :

Au niveau du fond il a été impossible de trouver un seul groupe cellulaire offrant la structure des éléments cancéreux. Il n'y a pas non plus trace de cancer dans un petit ganglion lymphatique compris au milieu des trousseaux conjonctifs de la bande fibro-épiploïque. Ce fait est d'autant plus intéressant à signaler que dans tous les cas examinés par M. Duplant il y avait une infiltration cancéreuse du fond de l'ulcère.

Sur nos coupes la cancérisation n'existe qu'au niveau des bords de l'ulcère et seulement dans des points très limités.

Le bord stomacal n'est atteint que dans la partie de la muqueuse qui, sous forme d'un petit mamelon, surplombe directement l'ulcération (fig. 4). Plus en dehors, on

Figure 4.

Glandes du bord stomacal de l'ulcère en voie de cancérisation. (Grossissem
Portion de la muqueuse surplombant l'ulcère (*a*, fig. 3).



Figure 5.

Bord duodénal de l'ulcère. (Grossissement 25/1).

n cancéreuse de la muqueuse et des parties immédiatement sous-jacentes uscularis-mucosæ. Le cancer revêt le type alvéolaire à petites cellules.

voit quelques mamelons en voie de nécrose.

Sur le bord duodénal, les lésions sont disposées d'une façon analogue, avec cette différence, cependant, qu'un petit bourgeon cancéreux a perforé la muscularis mucosæ et s'est développé dans la partie immédiatement sous-jacente (fig. 5). Le cancer revêt le type alvéolaire à petites cellules et paraît débuter par les épithéliums des glandes devenues irrégulières et par place kystiformes. Dans les débris de la surface, quelques cellules détachées ont les caractères des cellules néoplasiques.

Près de l'ulcère, la muqueuse est atteinte de catarrhe muco-purulent, tandis que plus loin on ne note que des lésions de gastrite mixte, atrophique.

Il n'y a pas de noyau cancéreux dans les autres organes. Le point induré du foie correspondant à l'adhérence déchirée est simplement sclérosé sans dégénérescence épithéliomateuse. La rate est petite et dure, comme dans certains états cachectiques.

*
* *

Messieurs, ce que vous devez retenir de ces détails anatomiques et histologiques dans lesquels j'ai cru devoir entrer, c'est que, dans notre cas, la dégénérescence cancéreuse est tout à fait au début et n'a rien changé aux caractères fondamentaux de l'ulcère chronique.

Le processus néoplasique a été surpris à son stade initial avant d'avoir produit la moindre transformation macroscopique de l'ulcère.

Voilà un fait absolument démonstratif, ne laissant pas le moindre doute dans l'esprit.

Il existe donc une affection qui, débutant par un ulcère typique de l'estomac, aboutit au cancer.

Cette affection a-t-elle des caractères particuliers permettant de la distinguer, soit de l'ulcère ordinaire, soit du cancer ?

Cette distinction, si elle est possible, présente-t-elle une utilité pratique ?

J'ai recueilli huit ou neuf cas de cancer consécutif à l'ulcère chronique. Cinq de ces

faits ont été étudiés d'une manière assez complète, tant au point de vue clinique qu'au point de vue anatomique.

Je ne tiendrai compte que de quatre d'entre eux, car, dans le cinquième, le cancer était trop avancé pour qu'on pût reconnaître avec certitude l'antériorité de l'ulcère.

Ils vont nous permettre de faire une description assez précise de la transformation néoplasique de l'ulcère.

Occupons-nous d'abord de la *question anatomo-pathologique.*

Le premier cas était le plus simple; c'est celui que j'ai rapporté plus haut.

Dans les trois autres, le néoplasme était plus développé.

Je vais vous les décrire sans cntrer dans de grands détails, dans un ordre progressif, en allant du plus simple au plus compliqué. A cet égard, la pièce qui se rapproche le plus de celle que nous avons étudiée, provient d'un malade mort au mois de Janvier de cette année, au n° 40 de la salle Béhier.

Il s'agit d'un ulcère chronique prépylorique de forme semi-lunaire, placé à cheval sur la petite cour-

bure. Le grand diamètre mesure 3 cent. 1/2, et le petit diamètre 2 centimètres.

Ces mesures ont été prises sur la pièce fixée; il est probable qu'elles auraient été supérieures avant l'action des liquides fixateurs. Les bords sont taillés à pic, sauf sur la moitié postérieure du côté duodénal. A ce niveau existe une saillie qui permet déjà à l'œil nu de songer au cancer. Le fond est lisse, régulier, et ne rappelle en rien l'aspect de l'ulcération cancéreuse; il semble essentiellement constitué par une lame épiploïque épaissie, qui a été déchirée lorsqu'on a enlevé la pièce.

On voit encore sur la face interne de l'estomac des lésions érosives en voie de cicatrisation, et d'autres altérations non cancéreuses sur lesquelles je ne veux pas insister pour le moment. Ajoutons simplement que les plis de la muqueuse sont peu accusés, et que l'estomac, quoique un peu grand, n'est pas nettement dilaté.

L'examen histologique des bords donne les résultats suivants : sur le bord duodénal, on remarque d'abord l'effondrement, probablement par nécrobiose, d'une partie de la muqueuse qui recouvre les plans profonds.

Dans les portions qui restent et qui tapissent la valvule, la cancérisation est, cependant, peu avancée. Elle porte sur quelques groupes de tubes, entremêlés avec des îlots en voie de nécrobiose, et des lobules glandulaires atteints de catarrhe muco-

purulent. La partie du tissu sous-muqueux qui recouvre le muscle valvulaire est faiblement épaissie, quoique infiltrée de quelques traînées cancéreuses, affectant une disposition lobulaire ou nettement alvéolaire.

On retrouve la même infiltration discrète dans le plan musculaire et dans la partie fibreuse la plus profonde du fond. A ce niveau, les vaisseaux sont scléreux, et il existe un petit ganglion épiploïque dont la périphérie présente quelques traînées cancéreuses peu développées.

Dans cette portion de la coupe, les glandes ont le type pylorique, et le fond de celles qui répondent au sommet de la valvule présente, suivant la règle, une disposition adénomateuse.

Sur le bord stomacal, les tuniques sont sectionnées en coup de bêche comme dans l'ulcère le plus classique. L'infiltration cancéreuse y est limitée au bourrelet de muqueuse qui surplombe le fond. A côté des parties cancéreuses, il en est d'autres atteintes de nécrobiose ou de léger catarrhe muco-purulent. Les tubes malades sont déformés, quelques-uns pénètrent dans la sous-muqueuse. Dans le fond cicatriciel fibro-épiploïque, on voit de très rares traînées cancéreuses sans arrangement net, mais avec tendance à la formation alvéolaire. Les glandes du bord stomacal ont le type peptique.

Au niveau de la grande courbure, la muqueuse est atteinte de gastrite mixte catarrhale avec multiplica-

tion des cellules principales, et hypertrophie des entonnoirs des glandes.

— Dans le 3e cas, dont je vais vous entretenir, la dégénérescence cancéreuse était plus avancée.

La pièce anatomique provient d'un malade mort, le 12 Mars 1900, au n° 2 de la salle Béhier.

A l'ouverture de la cavité abdominale, on trouva l'estomac dilaté, et la région pylorique cachée par le foie. Cette région présentait des adhérences intimes avec la vésicule biliaire, le foie, le pancréas, les ganglions du hile du foie et du mésentère. L'extraction de l'estomac a été, en conséquence, difficile. On n'a pu l'achever qu'en laissant adhérente une portion du pancréas et quelques ganglions lymphatiques. Ces parties, épaissies et adhérentes, formaient à la région pylorique une sorte de tumeur, du volume d'un gros œuf.

J'ai fait figurer dans le dessin ci-joint (fig. 6) l'aspect de l'estomac après ouverture le long de la grande courbure. Il présente, vous le voyez, un ulcère juxtapylorique à cheval sur la petite courbure, et occupant exactement la même place que les deux autres précédents.

La forme en est ovalaire et semblable à celle d'un pavillon d'oreille; les dimensions en sont de 5 centimètres sur 1 cent. 8. Le bord stomacal est taillé à pic et non infiltré en apparence; le bord duodénal est légèrement incliné et rehaussé par un épaississement de la couche sous-muqueuse au niveau de la valvule.

Le fond est irrégulier et soulevé par quelques tubercules de la grosseur d'une tête d'épingle.

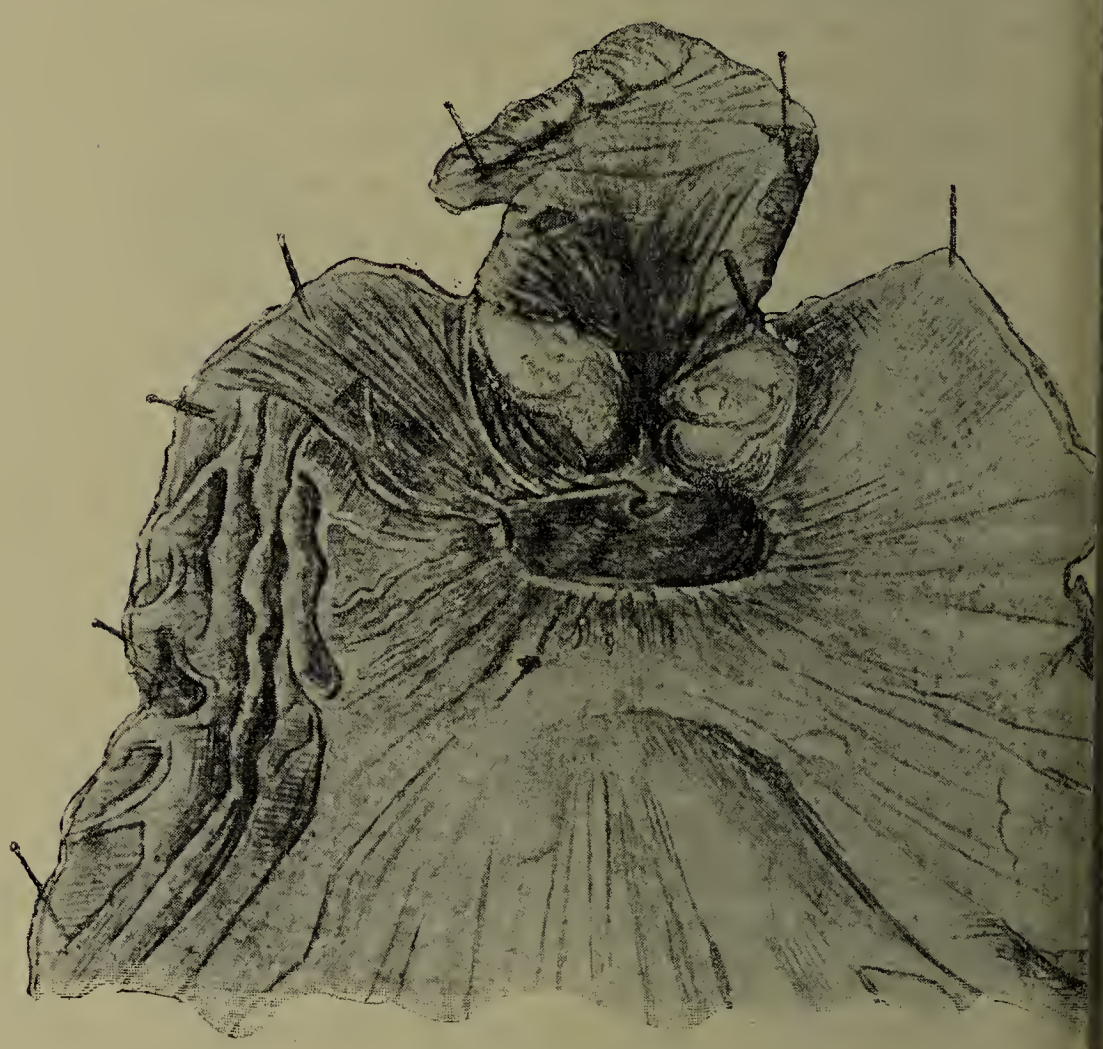

Figure 6.

Sur une coupe faite le long de la petite courbure, on voit que l'ulcère est perforant et bouché par une lame fibro-épiploïque épaisse, contenant des points jaunâtres assez brillants, visibles à l'œil nu. La plaque

fibreuse, épaissie, se prolonge sur la petite courbure, de sorte que la paroi stomacale mesure sur le bord correspondant de l'ulcère 1 centimètre 1/2 d'épaisseur. Au milieu de cette plaque de périgastrite se trouve un noyau cancéreux, faisant saillie sur la face externe de la petite courbure, et ayant pris probablement naissance dans les ganglions lymphatiques.

Sur la coupe, on remarque, au voisinage de ce noyau, deux vaisseaux thrombosés.

Le canal pylorique est rétréci par deux masses arrondies occupant le pylore et la première portion du duodénum : l'une est antérieure, l'autre est postérieure. Ces deux mamelons sont produits en majeure partie par un plan fibro-épiploïque épais et rétracté qui a plissé et déformé la région. L'hypertrophie notable de la valvule pylorique et l'existence d'un gros ganglion cancéreux adhérent au duodénum contribuent également à la formation de ces saillies. A la surface de ces éminences, la muqueuse duodénale est ulcérée, et il est aisé de voir que ces ulcérations sont dues à la compression qu'elles devaient exercer l'une contre l'autre.

Les ganglions situés dans le voisinage de l'estomac sont cancéreux. Le foie est le seul organe où se soient développés des noyaux néoplasiques secondaires : on en compte une douzaine, les plus petits du volume d'un pois, les plus gros d'une noix. Le duodénum et le fragment de pancréas adhérent à l'estomac sont indemnes de cancer, ainsi que le montre

l'examen microscopique. Sur le bord pylorique de l'ulcère et au niveau de la valvule, la cancérisation de la muqueuse est peu avancée et limitée à la couche profonde. Plus loin, près du duodénum, la muqueuse fait défaut ; elle est comme abrasée, probablement par un processus nécrobiotique. L'infiltration néoplasique existe également, mais est peu avancée au niveau de la valvule pylorique, dans les tissus fibro-musculaires siégeant sous la muqueuse et enfin sous le plan fibro-épiploïque de l'ulcère. Partout le cancer revêt le type alvéolaire. Les lésions sont moins prononcées sur le bord stomacal : les îlots cancéreux occupent le fragment de la muqueuse qui surplombe le fond et quelques rares points des couches sous-jacentes. On trouve encore quelques traînées cancéreuses isolées à une certaine distance de la lésion principale.

— Dans le 4e cas dont il me reste à vous parler, l'estomac a conservé des dimensions à peu près normales. Il présente des adhérences intimes avec la face inférieure du foie. La région prépylorique est le siège d'une forte plaque d'induration.

L'ulcère ressemble d'une façon frappante à ceux que nous venons d'étudier. Il siège tout près du pylore, et cette fois encore se trouve à cheval sur la petite courbure, mais en empiétant un peu plus sur la face antérieure de l'estomac.

La forme en est irrégulièrement ovalaire. Le grand axe mesure 3 centimètres, le petit 1 centimètre ; la

profondeur en est relativement plus grande que dans les cas précédemment étudiés. Les bords sont épais et forment des plis rappelant ceux de l'orifice d'une bourse. Le fond, très épaissi, est lisse et fibreux. Le duodénum est indemne ; au-dessous de lui existe une masse épiploïque renfermant des ganglions cancéreux de la grosseur d'une petite noisette. Le pancréas adhère lâchement à cette masse ; on n'y trouve pas de cancer.

En somme, le fait le plus important qui résulte de l'examen de cet ulcère, c'est que déjà macroscopiquement on voit qu'il est infiltré par du cancer, surtout sur le bord stomacal. Les autres détails de l'autopsie dignes d'être notés sont : l'existence d'une cicatrice étoilée près de la grande courbure de l'estomac et la présence d'ostéophytes (probablement de nature syphilitique) sur le corps de quelques vertèbres dorsales. Les autres viscères sont indemnes. Au microscope, on relève les particularités suivantes :

Au niveau du bord duodénal, la muqueuse s'arrête à la base du versant stomacal de la valvule pylorique. Celle-ci est fortement inclinée du côté du duodénum. Les glandes sont altérées, mais sans cancérisation nette ; il y a en même temps une forte congestion de la muqueuse avec légère extravasation sanguine. Il est probable qu'une partie de la muqueuse cancérisée et nécrobiosée est tombée. En tout cas, les tissus sous-muqueux et musculaires sont partout infiltrés d'alvéoles cancéreux.

Le fond, d'abord musculaire, puis épiploïque, renferme des traînées néoplasiques.

Sur le bord stomacal, la muqueuse qui surplombe le fond est fortement cancérisée ; plus loin de l'ulcère on trouve encore à sa face profonde quelques îlots cancéreux, mais ils sont peu nombreux. Au-dessous de la muqueuse, on rencontre quelques nodules cancéreux dans la muscularis mucosæ, dans le tissu sous-muqneux et dans la couche des fibres musculaires transverses. La couche des fibres musculaires longitudinales est extrêmement hypertrophiée et confondue par en bas avec les trousseaux fibreux de la lame épiploïque ; on y voit également des alvéoles néoplasiques.

En somme, ce qui frappe dans ce cas, c'est le développement assez important du cancer, non pas dans les fragments restants de la muqueuse, mais dans les autres couches, surtout dans les couches profondes. Cependant, la disposition générale des plans, c'est-à-dire la section nette de la paroi et l'obturation de la brèche par une lame fibro-épiploïque épaissie et ancienne, sont caractéristiques de l'ulcère chronique.

J'en ai fini, messieurs, avec la description de nos cas d'ulcères devenus cancéreux.

Après cette étude anatomique, il est impossible de ne pas être vivement frappé de la ressemblance de ces faits. Nous allons passer

en revue les principaux caractères communs. Un premier fait nous frappe : le siège de la lésion est toujours le même.

L'ulcère occupe, dans les quatre cas, le côté stomacal de la base de la valvule pylorique ; il est prépylorique ou juxtapylorique. Le processus ulcéreux entame le pied de la valvule, et fait tomber celle-ci du côté du duodénum. Dans les quatre cas aussi l'ulcération se trouve à cheval sur la petite courbure : tantôt elle s'étend autant sur la face antérieure que sur la face postérieure, tantôt l'empiètement se fait d'une façon légèrement inégale.

La forme générale de la lésion est constamment la même, malgré la variabilité des dimensions : l'ulcère est semi-lunaire, en croissant ou en pavillon d'oreille ; le bord convexe est tourné vers le cardia, le bord concave vers le pylore. Il est toujours plus étendu d'avant en arrière que transversalement. Quant à l'aspect de la lésion, c'est celui de l'ulcère chronique classique. Les bords sont surélevés en ourlet, même quand ils sont déformés par une cancérisation secondaire. Les parois sont abruptes, en coup de bèche,

surtout du côté stomacal ; le côté duodénal est plus incliné. Dans son ensemble, l'ulcère est donc cratériforme. Le fond, bouché par un plan fibreux, est lisse, sec, à peine mamelonné dans les cas où le cancer est le plus avancé. Sur une coupe, il semble être la continuation du *feuillet péritonéal des bords*, mais doublé d'une masse épiploïque épaissie. Cet épiploon contracte des adhérences avec les organes voisins : en avant avec le foie, en arrière avec le pancréas, sur divers côtés avec les ganglions.

Le tout forme une masse indurée prépylorique se prolongeant le long de la petite courbure. Cette masse, plus ou moins épaissie, plus ou moins étendue, gêne l'enlèvement de l'estomac, et rend souvent, au cours de l'autopsie, les déchirures artificielles inévitables.

Ce sont là, en somme, les caractères macroscopiques de l'ulcère chronique prépylorique à fond épiploïque.

On a cette impression qu'une telle lésion, toujours la même quant à ses traits généraux, doit être la conséquence d'un pro-

cessus univoque, et être sous la dépendance d'une disposition anatomique particulière. Elle pourrait s'expliquer peut-être par la distribution des vaisseaux.

D'ailleurs, l'ulcère chronique non cancéreux, prépylorique, se présente exactement avec les mêmes caractères, ainsi que vous pouvez le voir sur une pièce anatomique que nous avons conservée au laboratoire. Vous y trouverez le même siège, la même forme, la même disposition des plans, et enfin le même fond avec ses épaississements fibreux et ses adhérences multiples.

Vous avez vu, d'autre part, que, dans deux de nos cas d'ulcère cancérisé, il y avait coexistence d'érosions en voie de cicatrisation ou de cicatrices étoilées, c'est-à-dire d'altérations spéciales de la paroi qu'on retrouve assez fréquemment dans l'ulcère simple.

La ressemblance avec l'ulcère chronique peut être telle qu'il est impossible de soupçonner à l'œil nu la moindre dégénérescence cancéreuse. Il faut, comme dans notre premier cas, le secours du microscope pour mettre en lumière le début de la cancérisation.

Dans les deux autres cas, on pouvait reconnaître déjà macroscopiquement des points altérés, tant sur les coupes faites perpendiculairement à la paroi de l'estomac que sur les ganglions adhérents.

L'étude histologique permet de suivre l'évolution de la cancérisation.

Le début se fait sur le bord même de l'ulcère, ainsi que cela a été bien vu par Hauser.

Le cancer se développe aux dépens des épithéliums glandulaires dans quelques groupes de tubes isolés au milieu de tubes encore indemnes de lésions cancéreuses. Peu à peu il gagne les couches sous-jacentes avant d'avoir fait de grands progrès dans la muqueuse elle-même. L'envahissement de la muqueuse paraît être précédé par une altération inflammatoire des tubes, qui va jusqu'au catarrhe muco-purulent. Je n'ai trouvé cette lésion que dans le voisinage de l'ulcère, et non dans les autres régions de la muqueuse. D'autre part, aux îlots cancéreux sont interposés des groupes de tubes en voie de nécrobiose, en raison peut-être d'une diminution

de vitalité entretenue par les lésions de l'ulcère chronique.

Comme dans tous les autres cas de cancer, la lésion partie de la muqueuse envahit les plans profonds par perforation de la muscularis mucosæ. Cet envahissement se fait dans un point voisin des bords de l'ulcère et, dès qu'il s'est produit, le cancer trouve dans les plans musculo-fibreux un terrain où il se développe beaucoup plus aisément que dans la muqueuse.

C'est la couche fibro-épiploïque du fond de l'ulcère, qui résiste le plus longtemps. La cancérisation s'y limite habituellement aux parties situées près des bords.

Les ganglions voisins de l'estomac, intra- et extra-péritonéaux, sont pris de bonne heure. Dans un cas, on a trouvé des nodules cancéreux secondaires dans le foie.

Les lésions des vaisseaux, toujours très avancées, sont identiques à celles qu'on trouve dans les ulcères chroniques simples; mais il est impossible de déterminer sur de telles pièces si ces lésions vasculaires sont primitives ou secondaires.

En résumé, Messieurs, tous ces faits sont anatomiquement semblables, et se rapportent à l'ulcère chronique prépylorique dégénéré. L'affection est tellement spéciale dans ses traits essentiels (siège, forme, mode d'évolution), qu'elle paraît mériter un nom particulier. Je vous propose de l'appeler *l'ulcéro-cancer prépylorique ou juxta-pylorique.*

Cette forme morbide représente-t-elle la seule combinaison de l'ulcère et du cancer de l'estomac? Le cancer ne peut-il se greffer que sur cette variété d'ulcère?

Je n'en sais rien. Il est probable que d'autres combinaisons sont possibles. Mais l'ulcère chronique juxta-pylorique, tel qu'il se présente dans nos observations, paraît être particulièrement exposé à la transformation cancéreuse. En effet, les observations publiées antérieurement — du moins les plus démonstratives — présentent les mêmes particularités : même siège, même forme, même marche de l'infiltration cancéreuse. Je vous citerai, entre plusieurs autres, l'observation d'Hauser, qui est la première complètement étudiée au point de vue anatomique.

Cette physionomie spéciale de l'affection ne tient pas seulement à ce que l'ulcère juxta-pylorique chronique est le plus fréquent des ulcères chroniques; il doit y avoir d'autres causes, et notamment des causes d'irritation, la région pylorique étant, par sa fonction même, la plus active et la plus sujette aux traumatismes.

Il est probable que la fréquence du catarrhe muco-purulent des bords de l'ulcère est une des conséquences de ces irritations répétées.

*
* *

Il nous reste maintenant à résoudre la dernière question que nous nous sommes posée, celle de savoir si cette maladie à caractères anatomo-pathologiques si particuliers présente aussi des *symptômes* spéciaux.

Deux mots d'abord sur l'*étiologie*.

L'ulcéro-carcinome prépylorique ne paraît pas être une maladie rare, si j'en juge d'après ce que nous avons observé dans le service. Dans l'espace d'un an, nous avons pu en re-

cueillir 4 cas avec autopsie. Je sais bien qu'il faut tenir compte de l'apparition des faits cliniques en série, mais néanmoins cette proportion me paraît assez élevée.

Nos malades étaient âgés respectivement de 40 ans, 53 ans, 53 ans et 45 ans. C'est plutôt l'âge du cancer que celui de l'ulcère; il est cependant assez fréquent d'observer à cette époque de la vie l'ulcère chronique (ulcère tardif).

Vous remarquerez, de plus, que nos 4 cas concernent des hommes. Cette prédisposition pour le sexe masculin est incontestable, même dans les observations publiées antérieurement. Elle s'explique probablement par l'influence de l'alcoolisme, qui est plus commun chez l'homme que chez la femme. Vous savez, en effet, que l'abus des boissons est la cause la plus importante de l'ulcère en général, et particulièrement de la forme chronique. L'augmentation sensible dans la fréquence de cette maladie paraît résulter précisément des progrès de l'alcoolisme.

L'influence de l'hérédité est au moins douteuse chez nos malades. J'attire votre atten-

tion sur ce point parce que Cruveilhier, et plus récemment M. Dieulafoy, ont attaché de l'importance à ce facteur étiologique dans la transformation cancéreuse de l'ulcère.

J'arrive aux *symptômes*.

Comme il serait trop long de vous résumer nos observations cliniques, je ne ferai que vous en signaler les faits les plus saillants.

D'une manière générale, on peut dire que les symptômes de l'ulcéro-cancer sont ceux de l'ulcère chronique, jusqu'au moment où survient une phase terminale particulière, à marche rapide.

L'évolution de l'affection en deux périodes est le fait le plus important. A cet égard, l'observation de notre premier cas (celui que je vous ai rapporté au début de ces leçons) est typique et donne une idée exacte de l'ensemble de la maladie.

Mais nous trouvons ici les mêmes variétés cliniques que dans l'histoire de l'ulcère, de sorte que la première période peut être fruste ou même faire défaut. Ainsi, dans notre premier cas, le malade a présenté pendant cinq ans tous les symptômes caractéristiques de

l'ulcère chronique simple. Puis, pendant le dernier mois de son existence, la maladie a changé de caractère. Nous avons alors vu se dérouler devant nos yeux le tableau du cancer stomacal à marche rapide : hématémèses de sang noir, signes d'anémie extrême, perte de l'appétit avec intolérance gastrique absolue, phlegmatia alba dolens, et finalement mort dans le coma.

Dans le deuxième cas, la première période est tout à fait latente et d'une durée inconnue. Le malade semble entrer d'emblée dans la deuxième période, sans avoir présenté antérieurement des troubles dyspeptiques nets. Les premiers symptômes observés sont le ballonnement du ventre ; puis surviennent des vomissements alimentaires et noirâtres, et des signes de sténose pylorique avec dilatation de l'estomac, mais sans tumeur appréciable. Le malade, profondément anémié, meurt dans le coma au bout de trois mois et trois jours.

L'histoire pathologique de notre troisième malade comprend trois périodes : la première, qui dura deux ans, est caractérisée par des signes de gastrique alcoolique, en apparence

simple ; puis se montrent, pendant environ six ans, des symptômes nets d'ulcère chronique, et, à la fin, apparaissent des phénomènes de tumeur pylorique cancéreuse avec agitation péristaltique de l'estomac, gastrorragies, pâleur et amaigrissement. Cette troisième et dernière période dure environ deux mois et demi et se termine par la mort dans le collapsus et l'hypothermie. Pendant les derniers jours qui ont précédé sa mort, le malade a eu quelques légères attaques de tétanie qu'on doit attribuer à la fréquence et à l'abondance des vomissements.

La quatrième observation a trait à ce pharmacien mort récemment au n° 30 *bis* de la salle Béhier, que vous m'avez vu examiner à différentes reprises. La première période fait pour ainsi dire défaut chez lui. Pendant quatre mois, il souffre de troubles dyspeptiques assez accentués, mais sans douleurs et sans autres signes d'ulcère. Puis, après un repas copieux et des libations multiples, il est pris de vomissements abondants et noirâtres, accompagnés de signes de sténose pylorique ; il tombe dans un état cholériforme

et meurt dans l'hypothermie. Cette période terminale rapide dura vingt-deux jours.

Comme les lésions anatomiques étaient avancées, la dyspepsie initiale masquait peut-être déjà le début de la cancérisation. La période d'ulcère chronique serait donc restée latente comme dans notre deuxième cas.

Ainsi donc, sur 4 cas d'ulcéro-carcinome, 2 fois la première période, ou période d'ulcère, a été latente. C'est là, vous en conviendrez, une proportion très élevée. La *phase terminale* a seule existé dans tous les cas; elle est donc la plus importante à considérer. Sémiologiquement, elle est assez variable, et cependant elle présente des caractères particuliers.

Elle débute par une aggravation assez subite des troubles gastriques, ou bien, quand la première période fait défaut, par des symptômes gastriques qui deviennent rapidement graves. Les symptômes les plus habituels sont la perte d'appétit, les douleurs et les vomissements de sang noir.

L'inappétence est absolue, mais non élective : nos malades n'ont pas présenté de

dégoût pour certains aliments. Les douleurs sont variables comme siège et comme intensité. Quand elles existent à la première phase de la maladie, elles se modifient et deviennent plus diffuses. Deux fois sur nos 4 cas, elles ont fait défaut ou ont été très atténuées. Quant aux vomissements, ils sont abondants, ou au moins fréquents. Les matières vomies sont teintées en noir par du sang digéré : trois fois elles étaient tout à fait noires et une fois simplement noirâtres. Ces vomissements n'ont jamais manqué. Ils ont constitué un symptôme nouveau même chez les deux malades qui avaient eu antérieurement des hématémèses. Au lieu de vomissements rouges très espacés, abondants, ces malades ont eu des vomissements noirs, répétés coup sur coup, parfois chaque jour, et d'une abondance variable, généralement inférieure à celle des hématémèses rouges.

Dans notre premier cas, les vomissements étaient peu nombreux, mais il y avait un méléna quotidien.

Ces gastrorragies s'expliquent aisément par l'examen histologique de nos pièces.

Elles proviennent du réseau capillaire superficiel et non de l'ulcération de vaisseaux relativement volumineux, comme les grandes hématémèses rouges. Dans certaines de nos coupes, on constate, en effet, une légère infiltration hémorragique superficielle.

Parmi les autres signes de l'ulcéro-carcinome, les plus importants se rattachent à une sténose plus ou moins serrée du pylore. L'estomac est distendu et clapotant, même en l'absence de dilatation. Le liquide à jeun est souillé par des résidus hématiques. Quant aux ondes péristaltiques, elles n'ont existé que dans le troisième cas, c'est-à-dire dans celui où la sténose était la plus serrée. L'intolérance gastrique, la fréquence des vomissements et des régurgitations relèvent, en partie au moins, de l'obstacle à l'évacuation gastrique.

La tumeur manque généralement. Elle n'a existé qu'une seule fois (3e observation) sur nos 4 cas, et encore n'était-elle pas nette, en raison du siège profond du pylore qui était recouvert par une lame hépatique. Je n'ai fait qu'un examen du suc gastrique, et seule-

ment à une époque antérieure à la phase terminale. C'était dans le premier cas, celui que je vous ai exposé en détail. Dans les trois autres, j'ai trouvé l'état des malades trop grave pour faire pratiquer cet examen ; mais, dans l'espèce, cela n'a pas grande importance.

Je sais bien que les auteurs prétendent qu'on peut soupçonner la dégénérescence cancéreuse lorsque, chez un malade atteint d'ulcère chronique, l'hypochlorhydrie vient se substituer à l'hyperchlorhydrie. Mais cette distinction n'a pas, à mon avis, une très grande valeur, car le cancer peut s'accompagner d'hyperchlorhydrie, et il n'est pas très rare de voir l'acide chlorhydrique manquer dans l'ulcère chronique.

Les changements qui surviennent dans les symptômes extra-gastriques sont des plus frappants. Dès que les malades entrent dans la phase terminale, leur état général s'aggrave, et cela avec une grande rapidité. Ils s'affaiblissent, s'amaigrissent et tombent dans un état d'anémie progressivement croissante (3 fois sur 4 cas). Dans l'observation

que je vous ai rapportée en détail, l'anémie était extrême. Les malades, tout en étant très pâles, n'ont jamais présenté la teinte jaune paille des cancéreux. Chez notre quatrième sujet, l'anémie était masquée par la déshydratation des tissus. Cet homme, tombé dans un état cholériforme, avait des crampes, et même une ébauche de tétanie.

Vous savez que ces phénomènes, et en particulier les contractions tétaniques, ont été signalées depuis longtemps déjà par Kussmaul dans l'ectasie gastrique. Quelques auteurs les attribuent à l'auto-intoxication ou encore à la déperdition des chlorures. Mais quel qu'en soit le mécanisme intime, ils m'ont paru dus, dans notre cas, comme dans d'autres d'origine non cancéreuse, à l'abondance des vomissements et à la soudaineté des accidents. Notons, enfin, pour compléter ce tableau symptomatique de l'ulcéro-carcinome que notre premier malade a présenté une *phlegmatia alba dolens* du membre inférieur droit, et que tous sont morts dans le coma, avec hypothermie.

Voilà donc un ensemble de symptômes bien particulier, qui est rare dans l'ulcère simple

et rare aussi dans le cancer. Il est la conséquence du développement d'une sténose à marche rapide ou tout au moins d'une grande intolérance gastrique et de pertes de sang continuelles.

Si je voulais synthétiser ces symptômes, je dirais qu'ils représentent un mélange d'asthénie, d'anémie, et parfois de déshydratation.

*
* *

Ces particularités peuvent-elles permettre de faire le diagnostic de l'ulcéro-carcinome prépylorique ? Ce diagnostic sera toujours difficile, mais il me semble possible, au moins dans certaines conditions, notamment lorsque la phase terminale a été précédée d'une première phase, ayant permis de formuler le diagnostic d'ulcère chronique.

Lorsque, chez un malade atteint d'ulcère simple, on verra survenir tout à coup, sans cause connue, ou à la suite d'un écart de régime, les grands troubles gastriques que nous

avons décrits, avec vomissements noirs, on devra songer à la cancérisation.

Mais lorsque les malades entreront d'emblée dans la dernière phase, la première ayant fait défaut ou ayant consisté seulement en symptômes de dyspepsie banale, le diagnostic de cancer pylorique à marche rapide pourra être fait sans qu'on puisse soupçonner l'existence d'un ulcère antérieur.

Et, cependant, le cancer du pylore a bien rarement un début aussi brusque et une évolution en quelque sorte aussi foudroyante. Les faits précédents sont bien remarquables sous ce rapport. Je n'en trouve pas dans mes nombreuses observations de cancers primitifs qui puissent leur être comparés.

L'état du sang ne peut pas jusqu'à présent être utilisé pour un diagnostic aussi délicat. Nous avons pratiqué l'examen hématologique chez deux malades. Il a donné des résultats différents, en rapport avec la forme différente de l'affection : anémie extrême dans un cas (1re observation), état cholériforme dans l'autre (3e observation).

Les renseignements que je viens de vous

donner vous montrent donc, que l'ulcéro-carcinome est une affection d'*une gravité exceptionnelle*. Dès que la cancérisation commence, les accidents se précipitent, et les malades succombent beaucoup plus rapidement que dans le cancer vulgaire, dans un délai variant entre un mois et cinq mois.

La mort est consécutive non pas aux progrès de la cachexie, mais à l'épuisement et à l'anémie.

L'ulcéro-carcinome réalise ainsi la maladie la plus grave de toutes les affections gastriques. C'est ce qui m'a le plus vivement impressionné.

Si l'on veut faire quelque chose d'utile pour les malades, il faut être prévenu qu'il n'y a pas de temps à perdre.

Pour retarder la terminaison fatale, il faudra recourir à une *intervention chirurgicale*. L'opération de choix est la pylorectomie. Mais vous devez comprendre toute la difficulté d'une pareille intervention, si vous avez présentes à l'esprit nos pièces anatomiques, et si vous songez aux adhérences intimes qu'affecte la région pylorique avec les organes voisins.

Dans l'immense majorité des cas, le chirurgien sera donc forcé de se contenter de la gastro-entérostomie.

C'est cette opération qui avait été pratiquée sur un de mes malades, chez lequel j'avais diagnostiqué un ulcère pylorique chronique avec sténose. La mort est survenue par généralisation cancéreuse, dix-huit mois après l'opération.

Si nous admettons que la cancérisation avait commencé au moment de l'opération, cela ferait pour l'ulcéro-carcinome une survie post-opératoire à peu près égale à celle qu'on observe dans les autres formes de cancer pylorique.

Paris. — L. Maretheux, imprimeur, 1, rue Cassette.